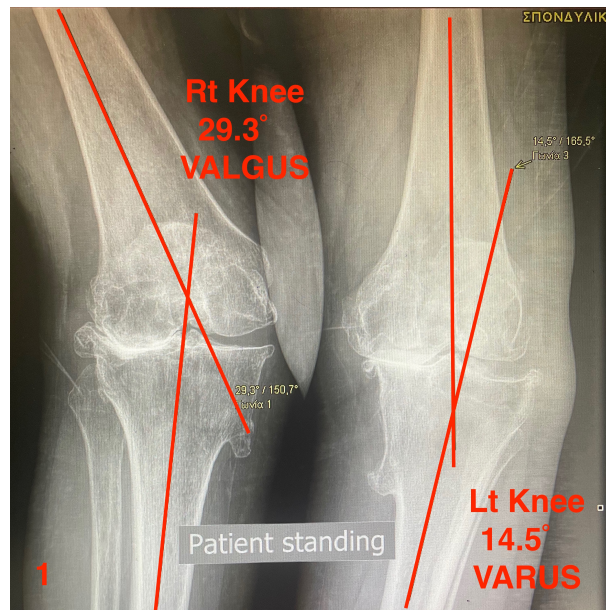
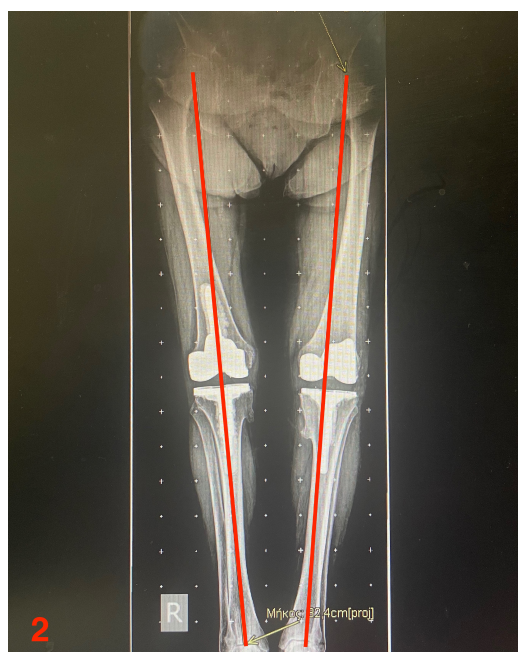

Λιγότερο από ένα χρόνο πριν η κ.ΓΚ, 82 ετών, ήρθε στο ιατρείο σχεδόν υποβασταζόμενη και με μεγάλη δυσκολία να βαδίζει μικρές αποστάσεις ακόμη και με βοήθημα. Η βαρεία οστεοαρθρίτιδα στα δύο της γόνατα είχε υποβαθμίσει σημαντικά την ποιότητα της ζωής της, αφού πέρα από την δυσκολία στη βάρδια, είχε πόνο στην ηρεμία και νυκτερινό πόνο που την ξυπνούσε το βράδυ. Είχε δε, εξεσημασμένη παραμόρφωση του άξονα των κάτω άκρων, με το δεξιό γόνατο σε βλαισότητα σχεδόν 30° και το αριστερό σε 14.5° ραιβότητα (1η φωτο).

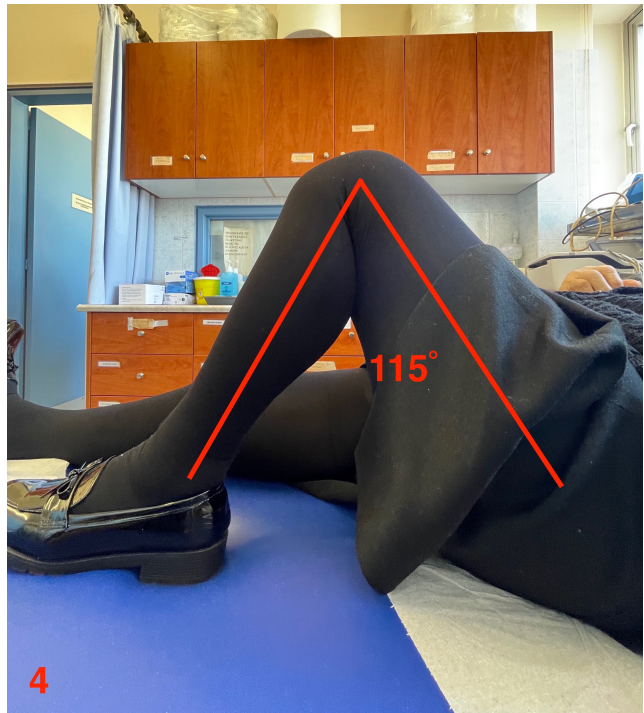



Σήμερα, 8 μήνες μετά την αρθροπλαστική στο δε γόνατο και 2 μήνες μετά την αρθροπλαστική στο αριστερό, έχει απαλλαγεί από τον πόνο, βαδίζει χωρίς βοήθημα και έχει επιστρέψει ακόμη και σε ήπιες εργασίες στον κήπο της.

Στη 2η φωτο φαίνεται η άριστη αποκατάσταση του άξονα των κάτω άκρων.



Στην 3η και 4η φωτο το εξαιρετικό εύρος κίνησης, 8 μήνες μετά στο δεξιό γόνατο (125° κάμψη-πλήρης έκταση) και 2 μήνες μετά (115° κάμψη-πλήρης έκταση) στο αριστερό.



Ο Ορθοπαιδικός Χειρουργός Αθανάσιος Καραμήτρος είναι Επιμελητής Α' Ορθοπαιδικής Κλινικής του 251 Γ.Ν.Αεροπορίας και συνεργάτης της ΣΤ' Ορθοπαιδικής Κλινικής του Νοσ. Ερρίκος Ντυνάν. Έχει μετεκπαιδευθεί στην Επανορθωτική Χειρουργική Ενηλίκων (αρθροπλαστικές ισχίου-γόνατος) στο Hospital for Special Surgery, New York, USA

Επικοινωνήστε μαζί μας στο ☎2107755621 ,Έβρου 4-6, πλ.Μαβίλη, Αθήνα.